

## 注 意 事 項

1. 試験問題の数は90問で解答時間は正味2時間15分である。
2. 解答方法は次のとおりである。
  - (1) (例1)の問題ではaからeまでの5つの選択肢があるので、そのうち質問に適した選択肢を1つ選び答案用紙に記入すること。なお、(例1)の質問には2つ以上解答した場合は誤りとする。

(例1) 201 歯科医業が行えるのはどれか。1つ選べ。

- a 合格発表日以降
- b 合格証書受領日以降
- c 免許申請日以降
- d 臨床研修開始日以降
- e 歯科医籍登録日以降

(例1)の正解は「e」であるから答案用紙の **e** をマークすればよい。

<p>答案用紙①の場合、</p> <p>201 <input type="radio"/> a <input type="radio"/> b <input type="radio"/> c <input type="radio"/> d <input type="radio"/> e</p> <p style="text-align: center;">↓</p> <p>201 <input type="radio"/> a <input type="radio"/> b <input type="radio"/> c <input type="radio"/> d <input checked="" type="radio"/></p>	<p>答案用紙②の場合、</p> <table style="margin-left: auto; margin-right: auto;"> <tr> <td style="text-align: center;">201</td> <td style="text-align: center;">201</td> </tr> <tr> <td style="text-align: center;"><input type="radio"/> a</td> <td style="text-align: center;"><input type="radio"/> a</td> </tr> <tr> <td style="text-align: center;"><input type="radio"/> b</td> <td style="text-align: center;"><input type="radio"/> b</td> </tr> <tr> <td style="text-align: center;"><input type="radio"/> c</td> <td style="text-align: center;"><input type="radio"/> c</td> </tr> <tr> <td style="text-align: center;"><input type="radio"/> d</td> <td style="text-align: center;"><input type="radio"/> d</td> </tr> <tr> <td style="text-align: center;"><input type="radio"/> e</td> <td style="text-align: center;"><input checked="" type="radio"/></td> </tr> </table>	201	201	<input type="radio"/> a	<input type="radio"/> a	<input type="radio"/> b	<input type="radio"/> b	<input type="radio"/> c	<input type="radio"/> c	<input type="radio"/> d	<input type="radio"/> d	<input type="radio"/> e	<input checked="" type="radio"/>
201	201												
<input type="radio"/> a	<input type="radio"/> a												
<input type="radio"/> b	<input type="radio"/> b												
<input type="radio"/> c	<input type="radio"/> c												
<input type="radio"/> d	<input type="radio"/> d												
<input type="radio"/> e	<input checked="" type="radio"/>												



1 正規分布に従う検査値において、基準範囲に含まれる個体が全体に占める割合はどれか。1つ選べ。

- a 5%
- b 50%
- c 95%
- d 97.5%
- e 100%

1 2 インフォームド・コンセントで正しいのはどれか。1つ選べ。

- a 歯科医師法に定められている。
- b 説明文書による説明を必須とする。
- c 患者が同意した後の変更はできない。
- d 患者の自己決定権の行使を目的とする。
- e 歯科医師が決めた治療法に対する承諾である。

3 学校や児童福祉施設等での敷地内禁煙を規定しているのはどれか。1つ選べ。

- a 環境基本法
- b 健康増進法
- c 児童福祉法
- d 地域保健法
- e 学校保健安全法

- 4 胃酸分泌を促進するのはどれか。1つ選べ。
- a ガストリン
  - b セクレチン
  - c ソマトスタチン
  - d コレシストキニン
  - e ノルアドレナリン
- 5 顔貌所見と原因の組合せで正しいのはどれか。1つ選べ。
- a 蝶形紅斑 ————— Parkinson 病
  - b 仮面様顔貌 ————— 全身性エリテマトーデス
  - c 満月様顔貌 ————— 副腎皮質ステロイド薬長期服用
  - d 毛細血管拡張 ————— 腎不全
  - e Hippocrates 様顔貌 ————— 慢性 GVHD
- 6 寝たきりの要介護高齢者において誤嚥のリスクが最も高い処置はどれか。1つ選べ。
- a 仮 封
  - b 義歯の調整
  - c 生活歯の支台歯形成
  - d ハンドスケーラーによる除石
  - e スポンジブラシによる口腔粘膜清掃

7 口蓋の正中が癒合する時期はどれか。1つ選べ。

- a 胎生2週ころ
- b 胎生4週ころ
- c 胎生10週ころ
- d 胎生15週ころ
- e 胎生25週ころ

8 2歳児の齶窩を有する上顎前歯の検査で信頼性が高いのはどれか。1つ選べ。

- a 打診
- b 温度診
- c 擦過診
- d 歯髄電気診
- e エックス線撮影

9 ウイルスを殺滅できないのはどれか。1つ選べ。

- a ガス滅菌
- b 乾熱滅菌
- c 濾過滅菌
- d 高圧蒸気滅菌
- e ガンマ線による滅菌

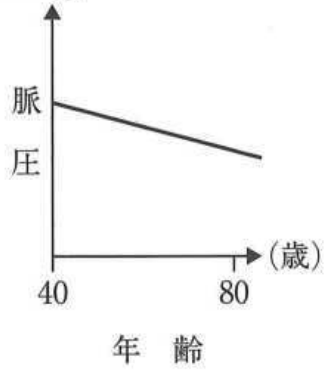
10 黄色のバイオハザードマークが貼付されている容器に廃棄すべきなのはどれか。

1つ選べ。

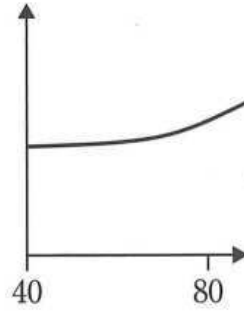
- a 作業用模型
- b 印象採得後の印象材
- c 血液が付着したガーゼ
- d 根管治療時の破折ファイル
- e 使用済みラバーダムシート

11 脈圧の加齢変化を図に示す。

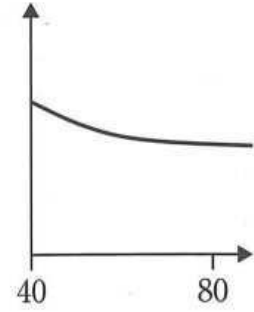
ア (mmHg)



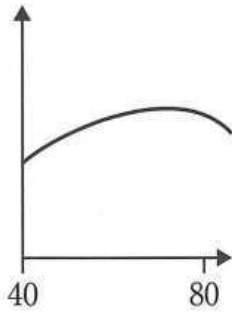
イ



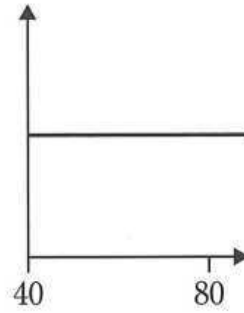
ウ



エ



オ



正しいのはどれか。1つ選べ。

- a ア
- b イ
- c ウ
- d エ
- e オ

12 バイオアベイラビリティ〈生体利用率〉を増加させるのはどれか。1つ選べ。

- a 分布容積の増加
- b 糸球体濾過量の増加
- c 初回通過効果の低下
- d シトクロム P-450 の増加
- e 消化管からの吸収率の低下

13 顎裂部骨移植術後4日目の女兒の顔貌写真(別冊No. 1)を別に示す。

皮膚の変色の原因はどれか。1つ選べ。

- a ケラチン
- b メラニン
- c ビリルビン
- d ヘモジデリン
- e ミオグロビン

別 冊

No. 1

14 義歯床縁の過長が原因で生じるのはどれか。1つ選べ。

- a 褥瘡性潰瘍
- b 口腔扁平苔癬
- c 再発性アフタ
- d 乳頭状過形成
- e フラビーガム



15 日常生活において肺への影響が大きい自然放射線を放出するのはどれか。1つ選べ。

- a ヨード
- b ラドン
- c カリウム
- d ガリウム
- e テクネチウム

16 乳歯齲蝕と受動喫煙の関係を検討した複数の疫学研究で、同様の関連する結果が認められた。

該当する因果関係の判断基準はどれか。1つ選べ。

- a 関連の一致性
- b 関連の強固性
- c 関連の時間性
- d 関連の整合性
- e 関連の特異性

17 タンパク質の糖鎖付加が行われるのはどれか。1つ選べ。

- a 核
- b 中心体
- c ゴルジ装置
- d リボソーム
- e ミトコンドリア

18 クラウンブリッジの生物学的要件はどれか。1つ選べ。

- a 優れた加工性
- b 高い咀嚼能力
- c 良好な辺縁適合性
- d 咬合力に耐える強度
- e 周囲と調和した色調

19 *Streptococcus mutans* のレバン産生酵素はどれか。1つ選べ。

- a アミラーゼ
- b インベルターゼ
- c デキストラナーゼ
- d グルコシルトランスフェラーゼ
- e フルクトシルトランスフェラーゼ

20 歯(FDI 歯式)と標準的な根管数の組合せで正しいのはどれか。1つ選べ。

- |   | 歯  | 根管数 |
|---|----|-----|
| a | 51 | 3   |
| b | 54 | 3   |
| c | 65 | 1   |
| d | 73 | 2   |
| e | 85 | 2   |

21 自閉スペクトラム症における口腔所見と原因の組合せで正しいのはどれか。2つ  
選べ。

- |   | 口腔所見 | 原因     |
|---|------|--------|
| a | 咬 耗  | 異常習癖   |
| b | 歯周炎  | 異 食    |
| c | 歯肉退縮 | 拒 食    |
| d | 歯の外傷 | 自傷行為   |
| e | 不正咬合 | 意思疎通不良 |

22 内分泌検査で血中コルチゾールが低値を示すのはどれか。1つ選べ。

- a 褐色細胞腫
- b クレチン病
- c 1型糖尿病
- d Addison 病
- e アクロメガリー

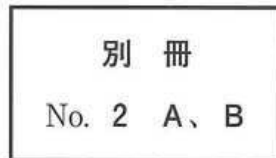23 医療法に定める特定機能病院の要件はどれか。1つ選べ。

- a 救急医療の提供
- b 特定臨床研究の実施
- c 高度の医療技術の開発
- d 200床以上の入院病床数
- e 地域の医療従事者の研修

24 8歳の女兒。下顎前歯部の審美不良を主訴として来院した。診察の結果、下顎前歯部に人工歯4歯とE C | C Eにワイヤークラaspを付与した部分床義歯を装着することとした。初診時の口腔内写真(別冊No. 2A)とエックス線画像(別冊No. 2B)を別に示す。

保護者への説明で正しいのはどれか。3つ選べ。

- a 「人工の歯は乳歯用を使います」
- b 「慣れてきたら針金を撤去します」
- c 「成長とともに作り替えをしていきます」
- d 「左下に生え代わらない乳歯が1本あります」
- e 「夜寝る時もつけたままにしておいてください」



25 生活歯髓切断法の術式で適切なのはどれか。3つ選べ。

- a 無注水で齶窩の開拡を行う。
- b 露髓前に感染歯質を除去する。
- c 根管口より大きめのバーで歯髓を切断する。
- d エアーで歯髓切断面の水分を十分に除去する。
- e 歯髓切断面には水酸化カルシウム製剤を無圧下で貼付する。

26 矯正歯科治療で用いる器具の写真(別冊No. 3)を別に示す。

トルク付与を目的とする角ワイヤーの屈曲に用いるのはどれか。1つ選べ。

- a ア
- b イ
- c ウ
- d エ
- e オ

別 冊

No. 3

27 同種の薬効を持つ医薬品について、死亡率の改善にかかる費用を比較するのはどれか。1つ選べ。

- a 費用分析
- b 費用効果分析
- c 費用効用分析
- d 費用便益分析
- e 費用最小化分析

28 26歳の男性。下顎右側臼歯部の腫れを主訴として来院した。気管支喘息の既往がある。診察の結果、智歯周囲炎と診断し、全身麻酔下において抜歯した。術後創部痛のためロキソプロフェンナトリウム水和物を内服させたところ、次第に著明な咳嗽と喘鳴が生じた。呼吸困難のためサルブタモール硫酸塩の吸入ができなかった。この時の生体情報モニタ画面の写真(別冊No. 4)を別に示す。

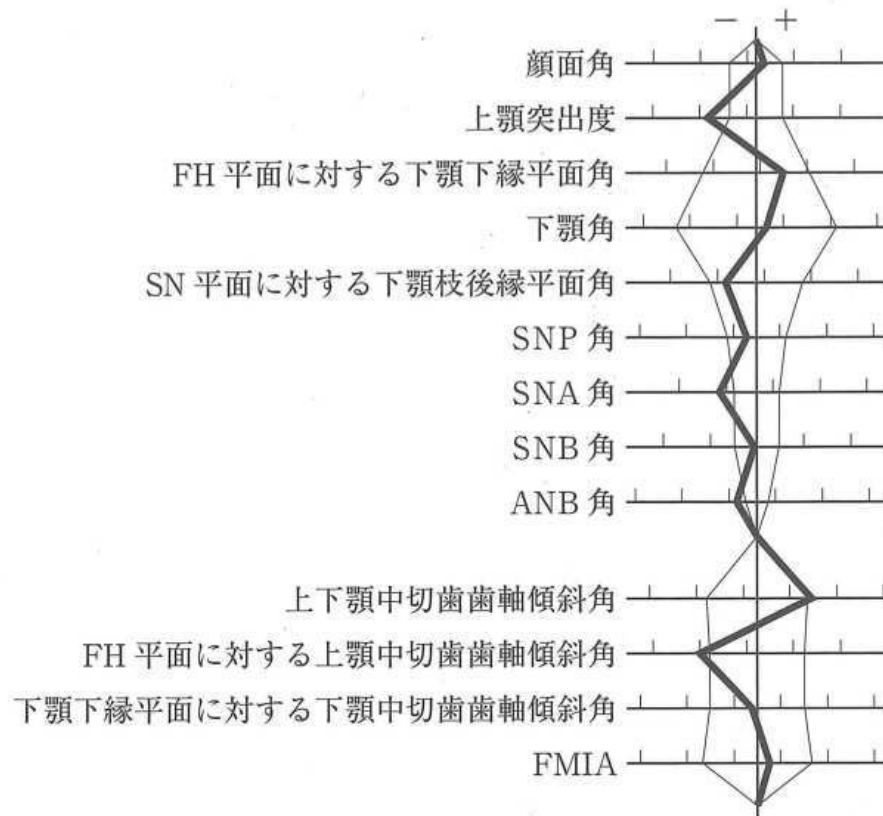
次に投与するのはどれか。2つ選べ。

- a 酸素
- b アドレナリン
- c ニトログリセリン
- d ランジオロール塩酸塩
- e チオペンタールナトリウム

別冊

No. 4

29 7歳の女児。前歯の咬み合わせの異常を主訴として来院した。切端咬合位はとれない。診断をした結果、矯正歯科治療を行うこととした。初診時の顔面写真(別冊No. 5A)、口腔内写真(別冊No. 5B)及びエックス線画像(別冊No. 5C)を別に示す。セファロ分析の結果を図に示す。



適切な矯正装置はどれか。2つ選べ。

- a チンキャップ
- b リップバンパー
- c リンガルアーチ
- d 上顎前方牽引装置
- e マルチブラケット装置

別冊  
No. 5 A、B、C

30 舌の違和感を主訴として来院した患者の口腔内写真(別冊No. 6A)、生検時のH-E染色病理組織像(別冊No. 6B)及びCongo-Red染色病理組織像(別冊No. 6C)を別に示す。

診断名はどれか。1つ選べ。

- a 白板症
- b 尋常性天疱瘡
- c 正中菱形舌炎
- d 口腔カンジダ症
- e アミロイドーシス

別 冊 No. 6 A、B、C
--------------------

31 18歳の女子。顎の偏位を主訴として来院した。中学生のころから気付いていたがそのままにしていたという。診断をした結果、術前矯正治療後に顎矯正手術を行うこととした。初診時の顔貌写真(別冊No. 7A)、口腔内写真(別冊No. 7B)、パノラマエックス線画像(別冊No. 7C)及び側面と正面の頭部エックス線規格写真(別冊No. 7D)を別に示す。

適応となるのはどれか。2つ選べ。

- a Köle 法
- b Dingman 法
- c Robinson 法
- d Wassmund 法
- e Obwegeser-Dal Pont 法

別 冊 No. 7 A、B、C、D
----------------------



32 メトヘモグロビン血症のスクリーニングに有用なのはどれか。1つ選べ。

- a カプノメータ
- b 筋弛緩モニタ
- c 血糖測定装置
- d パルスオキシメータ
- e BIS(Bispectral index)モニタ

33 部分被覆冠の支台歯の保持形態はどれか。2つ選べ。

- a ベベル
- b ホール
- c レッジ
- d グループ
- e オフセット

34 咀嚼能力を客観的に評価する検査はどれか。2つ選べ。

- a OHIP
- b 篩分法
- c フードテスト
- d 食品摂取アンケート
- e グルコース溶出量測定

35 ある手術中の口腔内写真(別冊No. 8A、B)と手術翌日のエックス線画像(別冊No. 8C)を別に示す。

骨固定に用いた材料の主成分はどれか。1つ選べ。

- a チタン
- b ジルコニア
- c ポリ-L-乳酸
- d リン酸三カルシウム
- e ハイドロキシアパタイト

別冊 No. 8 A、B、C
-------------------

36 脂質代謝の指標となる検査項目はどれか。1つ選べ。

- a ALT
- b HbA1c
- c フェリチン
- d クレアチニン
- e トリグリセリド

37 43歳の男性。右側舌縁部の疼痛を主訴として来院した。1か月前から気になっていたがそのままにしていたという。右側舌縁に13×13mm大の病変を認め、頸部リンパ節に異常は認められない。初診時の口腔内写真(別冊No. 9A)、MRI(別冊No. 9B)、舌の口腔内超音波画像(別冊No. 9C)及び生検時のH-E染色病理組織像(別冊No. 9D)を別に示す。

適切な治療法はどれか。1つ選べ。

- a 重粒子線治療
- b 舌半側切除術
- c 舌部分切除術
- d レーザー照射
- e 5-FU軟膏塗布

別冊 No. 9 A、B、C、D
---------------------

38 14歳の男子。上顎右側中切歯部の歯肉腫脹を主訴として来院した。2週間前から自覚するようになったという。打診痛を認め、動揺度は1度であった。診察の結果、感染根管治療を行ったが改善がみられなかった。初診時の口腔内写真(別冊No. 10A)、エックス線画像(別冊No. 10B)及び根管充填後の歯科用コーンビームCT(別冊No. 10C)を別に示す。

今後検討すべき処置はどれか。2つ選べ。

- a 根尖搔爬
- b 意図的再植
- c 逆根管充填
- d 再根管治療
- e 歯根尖切除

別冊 No. 10 A、B、C
--------------------

39 85歳の女性。左側顎下部からの排膿を主訴として来院した。4か月前に自覚し、徐々に増悪してきたという。5年前から骨粗鬆症に対しビスホスホネート製剤を内服している。初診時の顔貌写真(別冊No. 11A)、口腔内写真(別冊No. 11B)及びエックス線画像(別冊No. 11C)を別に示す。

骨病変の範囲の評価に有用な検査法はどれか。3つ選べ。

- a CT
- b MRI
- c 超音波検査
- d  $^{99m}\text{TcO}_4^-$  シンチグラフィ
- e  $^{99m}\text{Tc-MDP}$  シンチグラフィ

別冊 No. 11 A、B、C
--------------------

40 欠乏すると低カルシウム血症をきたすのはどれか。1つ選べ。

- a インスリン
- b エストロゲン
- c カルシトニン
- d アルドステロン
- e 副甲状腺ホルモン

41 68歳の男性。咀嚼困難を主訴として来院した。下顎のオーバーデンチャーは3年前から装着しているが、最近残根が痛くて噛めないという。診察の結果、義歯床下の  $\overline{5\ 4\ 3\ |3\ 4}$  は保存不可能と診断し抜歯した。抜歯2週後と6週後の下顎顎堤の写真(別冊No. 12A、B)を別に示す。

下顎義歯への対応として正しいのはどれか。2つ選べ。

- a 2週後までは義歯を装着しない。
- b 粘膜調整材を抜歯窩に適合させる。
- c 6週後も粘膜面の調整が必要である。
- d 抜歯直後に硬質材料によるリラインを行う。
- e 顎堤形態の変化に合わせて粘膜面の調整を繰り返す。

別 冊

No. 12 A、B

42 39歳の女性。口蓋の腫瘤を主訴として来院した。かかりつけ歯科医で指摘されたという。触診では弾性軟で、圧痛はない。初診時の口腔内写真(別冊No. 13A)、造影CT(別冊No. 13B)及び生検時のH-E染色病理組織像(別冊No. 13C)を別に示す。

診断名はどれか。1つ選べ。

- a 線維腫
- b 多形腺腫
- c 粘表皮癌
- d 腺様嚢胞癌
- e 壊死性唾液腺化生

別 冊 No. 13 A、B、C
---------------------

43 意欲低下や無関心といった性格変化や、自己中心的で短絡的な行動異常を特徴とするのはどれか。1つ選べ。

- a Parkinson病
- b Alzheimer病
- c 脳血管性認知症
- d 前頭側頭型認知症
- e Lewy小体型認知症

44 地域包括ケアシステムでの互助に相当するのはどれか。1つ選べ。

- a 高齢者自身による社会参加
- b 社会福祉士による総合相談
- c 市町村の保健師による介護予防教室
- d 高齢者福祉施設による入浴機会の提供
- e 住民ボランティアによる認知症高齢者の見守り

45 酸化亜鉛を含むのはどれか。2つ選べ。

- a 水硬性仮封材
- b バーニッシュ
- c テンポラリーストッピング
- d グラスアイオノマーセメント
- e メチルメタクリレート系常温重合型仮封材

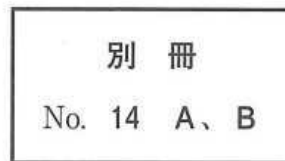
46 口腔乾燥の原因とその機序の組合せで正しいのはどれか。2つ選べ。

- a 糖尿病 ————— ムチンの分泌亢進
- b 慢性 GVHD ————— 唾液腺の萎縮
- c 精神的緊張 ————— 副交感神経優位
- d 抗うつ薬服用 ————— ムスカリン受容体拮抗
- e Sjögren 症候群 ————— Stensen 管の消失

47 12歳の男児。前歯の歯並びが悪いことを主訴として来院した。初診時の口腔内写真(別冊No. 14A)とエックス線画像(別冊No. 14B)を別に示す。

認められるのはどれか。2つ選べ。

- a 過剰歯
- b 埋伏歯
- c 癒合歯
- d 癒着歯
- e 矮小歯



48 口臭の減弱効果を有するのはどれか。2つ選べ。

- a 塩化亜鉛
- b 硝酸カリウム
- c 乳酸アルミニウム
- d ピロリン酸ナトリウム
- e 銅クロロフィリンナトリウム

49 服用により要介護高齢者の転倒リスクが高くなるのはどれか。2つ選べ。

- a 利尿薬
- b 抗不安薬
- c 骨吸収抑制薬
- d 尿酸排泄促進薬
- e 直接トロンビン阻害薬



50 わが国の1965年、1980年、2020年(推計)、2040年(推計)及び2065年(推計)の人口ピラミッド(別冊No. 15)を別に示す。

2020年はどれか。1つ選べ。

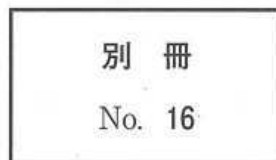- a ア
- b イ
- c ウ
- d エ
- e オ

別冊 No. 15
--------------

51 75歳の男性。食事中の上顎義歯による口蓋部の痛みを主訴として来院した。使用中の義歯は5年前に装着したという。診察と検査の結果、義歯を新製することとした。初診時の口腔内写真(別冊No. 16)を別に示す。

疼痛に対する処置を行う時期はどれか。3つ選べ。

- a 粘膜調整時
- b 咬合床製作時
- c 人工歯排列時
- d ろう義歯試適時
- e 個人トレー製作時



52 疾患と出血傾向の原因の組合せで正しいのはどれか。1つ選べ。

- a Osler 病 ————— ビタミン C 欠乏
- b 血友病 A ————— 第Ⅸ因子欠乏
- c 再生不良性貧血 ————— 血小板減少
- d von Willebrand 病 ————— 第Ⅹ因子欠乏
- e Schönlein-Henoch 紫斑病 ————— ビタミン K 欠乏

53 17歳の男子。転倒による上顎前歯の歯冠破折を主訴として来院した。受傷後直ちに受診したという。1には自発痛があるが、1には自発痛はなく、共に歯髄電気診で生活反応を示した。初診時の口腔内写真(別冊No. 17A)とエックス線画像(別冊No. 17B)を別に示す。歯周組織検査結果の一部を表に示す。

唇側*	2	2	2	2	2	2
歯種	<u>1</u>			<u>1</u>		
口蓋側*	2	2	2	2	2	2
動揺度**	0			0		

\* :プロービング深さ(mm)

\*\* : Miller の判定基準

1と1に行う処置の組合せで正しいのはどれか。1つ選べ。

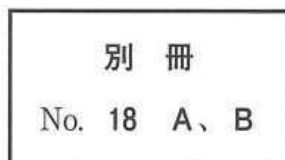
- |          |       |             |
|----------|-------|-------------|
| <u>1</u> |       | <u>1</u>    |
| a 直接覆髄   | ————— | コンポジットレジン修復 |
| b 生活歯髄切断 | ————— | 暫間的間接覆髄     |
| c 生活歯髄切断 | ————— | コンポジットレジン修復 |
| d 麻酔抜髄   | ————— | コンポジットレジン修復 |
| e 麻酔抜髄   | ————— | レジン前装冠装着    |

別冊  
No. 17 A、B

54 60歳の女性。咀嚼困難を主訴として来院した。3年前に下顎義歯を装着したが、1か月前から義歯の遠心側が食事中に浮き上がるようになったという。7は保存不可能と診断して抜歯し、抜歯窩治癒後に義歯を新製することとした。初診時の口腔内写真(別冊No. 18A)と下顎義歯の写真(別冊No. 18B)を別に示す。

新義歯製作にあたり旧義歯から改善すべきなのはどれか。3つ選べ。

- a ラビアルバーの追加
- b 4 近心咬合面レストの付与
- c 下顎前歯部へのスパーの付与
- d 3 維持腕のワイヤーへの変更
- e 5 遠心隣接面ガイドプレーンの付与



55 学童期における歯肉退縮の好発部位はどれか。1つ選べ。

- a 上顎前歯部
- b 下顎前歯部
- c 上顎犬歯部
- d 上顎臼歯部
- e 下顎臼歯部

56 32歳の男性。下顎左側臼歯部のブラッシング時の痛みと冷水痛を主訴として来院した。2年前から自覚していたがそのままにしていたという。歯周基本治療後の再評価時のプロービング深さはすべて3mm以下であったが、症状が改善されなかったため、歯周外科治療を行った。初診時と術後5か月の口腔内写真(別冊No. 19A、B)を別に示す。

本症例で行った歯周外科治療はどれか。2つ選べ。

- a 結合組織移植術
- b 遊離歯肉移植術
- c 歯肉弁側方移動術
- d 両側乳頭弁移動術
- e 歯肉弁歯冠側移動術

別 冊 No. 19 A、B
-------------------

57 象牙質知覚過敏症に有効なのはどれか。2つ選べ。

- a  $H_3PO_4$
- b  $KNO_3$
- c  $NaBO_3 \cdot nH_2O$
- d  $NaClO$
- e  $NaF$

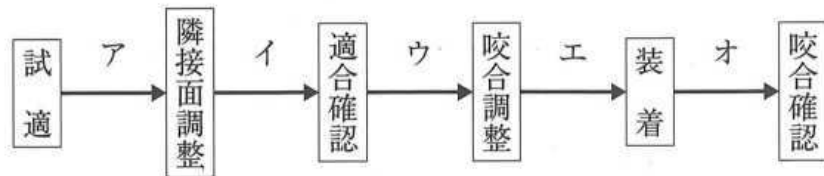
58 上顎腫瘍切除後、左側口蓋部の広範欠損を有する患者の口腔内写真(別冊No. 20 A)、ある装置の粘膜面観の写真(別冊No. 20 B)及び装置装着後の口腔内写真(別冊No. 20 C)を別に示す。

この装置により改善されるのはどれか。3つ選べ。

- a 嚥 下
- b 構 音
- c 開口量
- d 鼻咽腔閉鎖
- e 開閉口運動路

別 冊 No. 20 A、B、C
---------------------

59 85歳の女性。上顎右側臼歯部の咬合痛を主訴として来院した。軽度認知症の状態で過去にインレーを誤飲したことがあるという。4]と6]の根管治療を行った後、同部の金属冠を製作した。完成後の金属冠の写真(別冊No. 21)を別に示す。一連の治療過程を図に示す。



本症例において、矢印で示す構造を取り除く時期はどれか。1つ選べ。

- a ア
- b イ
- c ウ
- d エ
- e オ

別冊  
No. 21

60 82歳の女性。最近むせるようになったことを主訴として家族と来院した。7年前から認知症と診断され、現在全介助であるという。1年前から食事に時間がかかるようになり、最近ではお茶でよくむせるという。誤嚥性肺炎の既往はない。口腔清掃状況は良好であった。初診時の摂食姿勢の写真(別冊No. 22A)ととろみをつけた飲み物の摂食指導後の姿勢の写真(別冊No. 22B)を別に示す。

指導後はむせずに嚥下できた。次に行うのはどれか。1つ選べ。

- a 横向き嚥下
- b 嚥下の意識化
- c 食環境の改善
- d 食内容の指導
- e プローイング訓練

別 冊 No. 22 A、B
-------------------

61 短根歯がみられるのはどれか。2つ選べ。

- a Down 症候群
- b 骨形成不全症
- c 先天性表皮水疱症
- d Papillon-Lefèvre 症候群
- e Treacher Collins 症候群



62 65歳の女性。上顎右側第一大臼歯の自発痛を主訴として来院した。1年前から時々軽度の自発痛を自覚していたが、昨夜就寝後から症状が強くなり、熱いものを口に入れると増悪するという。打診痛を認め、歯髄電気診で生活反応を示した。初診時の口腔内写真(別冊No. 23A)とエックス線画像(別冊No. 23B)を別に示す。歯周組織検査結果の一部を表に示す。

頬側*	3	④	⑤	⑧	④	3
歯種	7			6		
口蓋側*	3	3	⑤	⑧	④	3
動揺度**	1			1		

\* :プロービング深さ(mm)

○印:プロービング時の出血

\*\* : Miller の判定基準

まず行うのはどれか。1つ選べ。

- a 局所薬物配送システム(LDDS)
- b スケーリング・ルートプレーニング
- c 抜髄
- d 歯根切除
- e 抜歯

別冊  
No. 23 A、B

63 成人におけるI度高血圧(収縮期血圧/拡張期血圧(mmHg))に分類されるのはどれか。1つ選べ。

a 114/74

b 125/74

c 135/79

d 145/85

e 165/90

64 7歳の男児。上顎左側乳中切歯が生え代わらないことを主訴として来院した。Aは6か月前に脱落し、後継永久歯が萌出してきたという。Aの動揺度は0度である。初診時の口腔内写真(別冊No. 24A)とエックス線画像(別冊No. 24B、C)を別に示す。

抜歯を要するのはどれか。1つ選べ。

- a ア、イ
- b イ、ウ
- c ア、イ、ウ
- d ア、ウ、エ
- e ア、イ、ウ、エ

別 冊

No. 24 A、B、C

次の文により 65、66 の問いに答えよ。

56 歳の女性。下顎前歯部の動揺を主訴として来院した。3 か月前に気付いていたがそのままにしていたという。前方滑走運動時に前歯部の咬合接触を認める。検査の結果、慢性歯周炎と診断し、歯周基本治療を行うこととした。初診時の口腔内写真(別冊No. 25A)、エックス線画像(別冊No. 25B)及び歯周基本治療に用いた器具の写真(別冊No. 25C)を別に示す。歯周組織検査結果の一部を表に示す。

舌側*	4	4	2	3	4	⑥	4	3	3	2	3	3
歯種	2]			1]			1]			2]		
頬側*	3	3	2	3	4	⑥	④	3	3	2	3	3
動揺度**	1			2			1			0		

\* : プロビング深さ (mm)

○印 : プロビング時の出血

\*\* : Miller の判定基準

別冊  
No. 25 A、B、C

65 口腔清掃後、使用する器具として適切なのはどれか。2つ選べ。

- a ア
- b イ
- c ウ
- d エ
- e オ

66 続いて咬合調整を行うこととした。

根拠はどれか。3つ選べ。

- a 咬 耗
- b 歯石沈着
- c 歯の動揺
- d 垂直性骨吸収
- e 歯根膜腔の拡大

67 悪性リンパ腫に対して行われるのはどれか。3つ選べ。

- a 化学療法
- b 頸部郭清術
- c 放射線療法
- d 高気圧酸素療法
- e 造血幹細胞移植

68 7歳の女兒。下顎左側第二乳臼歯の精査を希望して来院した。入学後の歯科健康診断では問題はなかったが、今年、学校歯科医に指摘されたという。初診時の口腔内写真(別冊No. 26 A)とエックス線画像(別冊No. 26 B、C)を別に示す。

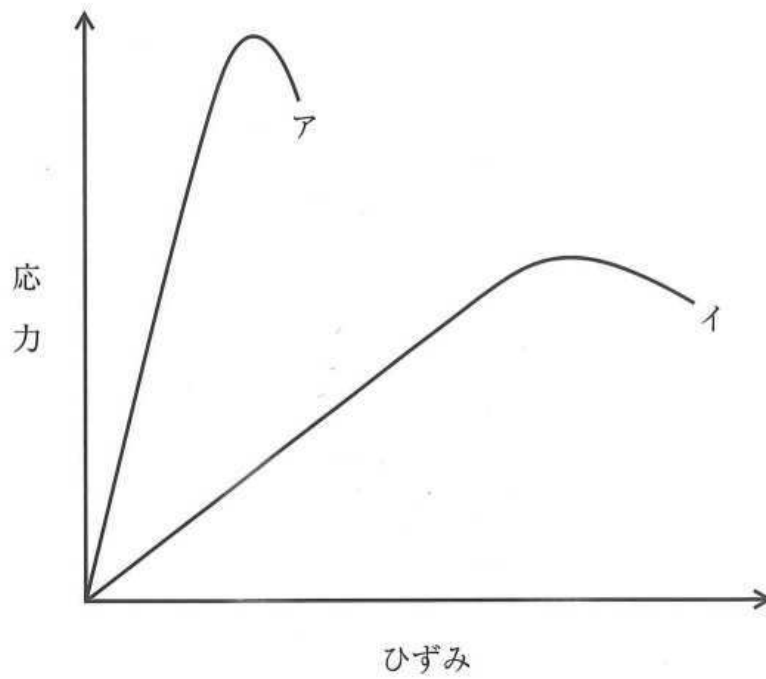
そのままにしていた場合生じる可能性が高いのはどれか。2つ選べ。

- a  $\overline{D}$  : 晩期残存
- b  $\overline{E}$  : 低位の進行
- c  $\overline{4}$  : 形成不全
- d  $\overline{5}$  : 埋伏
- e  $\overline{6}$  : 失活

別冊

No. 26 A、B、C

69 異なる金属線材料アとイの応力-ひずみ曲線を図に示す。



アよりイが大きいのはどれか。1つ選べ。

- a 降伏点
- b 弾性限
- c 比例限
- d ヤング率
- e 弾性エネルギー

70 CAD/CAMによりクラウンを削り出す前後のブロックの写真(別冊No. 27)を別に示す。

口腔内装着時にクラウンに行う処理に用いるのはどれか。2つ選べ。

- a MDP
- b MTU-6
- c  $\gamma$ -MPTS
- d 10-MDDT
- e アルミナ粒子

別 冊  
No. 27

71 上顎前歯に陶材焼付冠を装着する際の支台歯とクラウンの矢状断面の模式図(別冊No. 28)を別に示す。

適切なのはどれか。1つ選べ。

- a ア
- b イ
- c ウ
- d エ
- e オ

別 冊  
No. 28



72 歯髄病変の H-E 染色病理組織像(別冊No. 29)を別に示す。

矢印で示す病変はどれか。1つ選べ。

- a 膿瘍
- b 空胞変性
- c 石灰変性
- d 肉芽組織
- e 網様萎縮

別冊

No. 29

73 抜歯を伴うマルチブラケット装置を用いた矯正歯科治療において、上顎で最大の固定、下顎で最小の固定とするのに用いるのはどれか。2つ選べ。

- a II級ゴム
- b III級ゴム
- c 交叉ゴム
- d ヘッドギア
- e チンキャップ

74 疾患と原因遺伝子の組合せで正しいのはどれか。1つ選べ。

- a Apert 症候群 ————— *TCOF1*
- b 基底細胞母斑症候群 ————— *GNAS1*
- c von Recklinghausen 病 ————— *NF1*
- d Treacher Collins 症候群 ————— *FGFR2*
- e McCune-Albright 症候群 ————— *RUNX2*

75 顎矯正手術時の飛沫感染予防策として用いる個人防護具(Personal protective equipment<PPE>)はどれか。すべて選べ。

- a ゴーグル
- b 滅菌ガウン
- c 口腔外バキューム
- d サージカルマスク
- e 滅菌覆布<ドレープ>

76 運動ニューロンが存在する神経核と支配する筋の組合せで正しいのはどれか。  
2つ選べ。

- a 疑核 ————— 頬筋
- b 滑車神経核 ————— 上咽頭収縮筋
- c 顔面神経核 ————— 広頸筋
- d 舌下神経核 ————— アブミ骨筋
- e 三叉神経運動核 ————— 外側翼突筋

77 66歳の女性。下顎左側臼歯部の違和感を主訴として来院した。5年前から骨粗鬆症の治療を受けているという。慢性歯周炎と診断し、歯周基本治療を行った。初診時の口腔内写真(別冊No. 30A)とエックス線画像(別冊No. 30B)を別に示す。再評価時の歯周組織検査結果の一部を表に示す。

舌側*	2	3	3	⑤	3	3	3	3	3
歯種	5			6			7		
頬側*	2	2	3	⑥	4	3	3	2	3
動揺度**	0			0			0		

\* :プロービング深さ(mm)

○印:プロービング時の出血

\*\* : Millerの判定基準

続いて行うのはどれか。2つ選べ。

- a 咬合調整
- b 歯肉切除術
- c 組織再生誘導法
- d 歯周ポケット搔爬術
- e 内科主治医への対診

別冊  
No. 30 A、B

78 焼死体に残る生活反応はどれか。1つ選べ。

- a 気道内煤
- b 死体硬直
- c 燃焼血腫
- d IV度熱傷
- e 拳闘家様姿勢

79 2か月の男児。上顎歯肉の腫瘤を主訴として来院した。出生時には気付かなかったが、最近になって気付いたという。哺乳状態は良好で、成長発育に異常を認めない。初診時の口腔内写真(別冊No. 31)を別に示す。

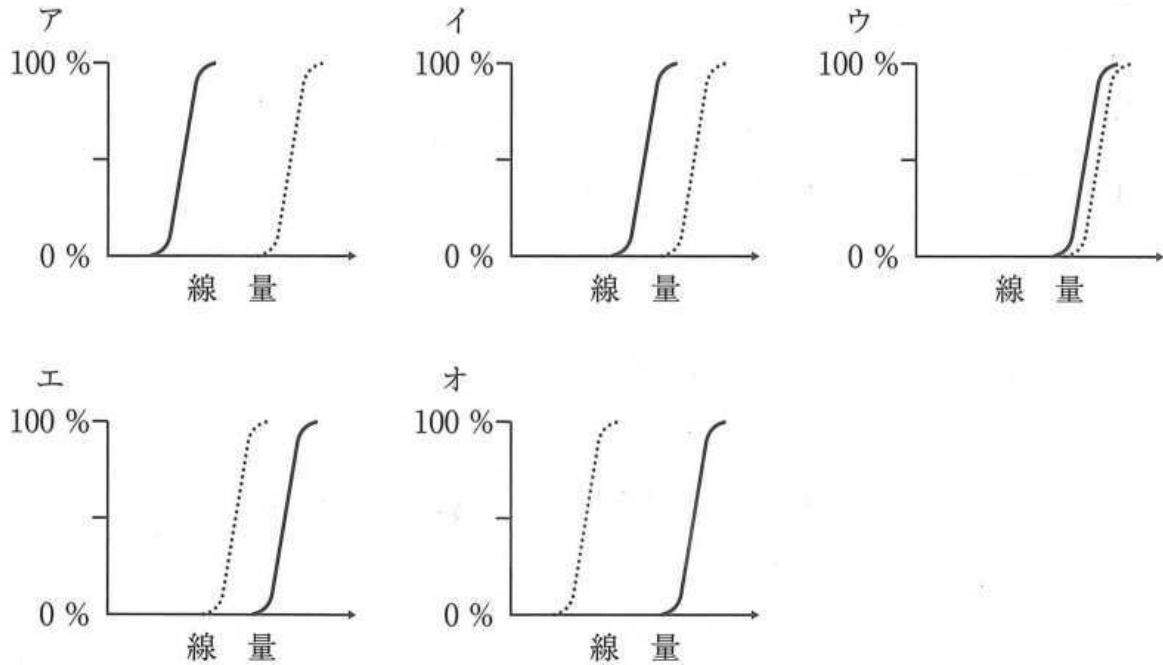
保護者への説明で正しいのはどれか。1つ選べ。

- a 「口内炎のようなものです」
- b 「数か月以内に自然に消えます」
- c 「歯ぐきの傷が治ったものです」
- d 「細菌が感染して起こっています」
- e 「乳歯が生えるのが遅くなります」

別 冊

No. 31

80 放射線治療における腫瘍治癒率曲線を実線で、正常組織障害発生率曲線を点線で図に示す。



治療可能比が最大なのはどれか。1つ選べ。

- a ア
- b イ
- c ウ
- d エ
- e オ

81 両側の下顎骨関節突起骨折により生じるのはどれか。2つ選べ。

- a 前歯部開咬
- b 機能性下顎前突
- c 前歯部交叉咬合
- d 臼歯部の早期接触
- e 下顎骨の前上方回転

82 歯質の削除が必要な暫間固定はどれか。2つ選べ。

- a プロビジョナル固定
- b ワイヤーレジン固定
- c オクルーザルスプリント
- d ワイヤー結紮レジン固定
- e エナメルボンディングレジン固定

83 水道法で定められた水質基準項目はどれか。3つ選べ。

- a 大腸菌
- b 浮遊物質
- c 溶存酸素
- d フッ素およびその化合物
- e カルシウム、マグネシウム等(硬度)

84 35歳の女性。口腔清掃時に上顎右側犬歯にデンタルフロスが引っかかることを主訴として来院した。従来型ガラスアイオノマーセメント修復を行うこととした。処置開始前とその後の操作過程の口腔内写真(別冊No. 32A、B)を別に示す。

齶蝕除去時と窩洞形成後の歯面に塗布されている材料の成分の組合せで正しいのはどれか。1つ選べ。

- |   | 齶蝕除去時   | 窩洞形成後    |
|---|---------|----------|
| a | フクシン    | ポリアクリル酸  |
| b | フクシン    | フッ化ナトリウム |
| c | フクシン    | 酢酸イソプロピル |
| d | アシッドレッド | ポリアクリル酸  |
| e | アシッドレッド | 酢酸イソプロピル |

別 冊  
No. 32 A、B

85 手段的日常生活動作(IADL)の評価項目はどれか。2つ選べ。

- a 食 事
- b 入 浴
- c 階段の昇降
- d 電話の使用
- e 外出時の移動

- 86 TRPV1 受容体の活性化で生じるのはどれか。1つ選べ。
- a 嘔吐反射
  - b 開口反射
  - c 吸啜反射
  - d 下顎張反射
  - e 歯根膜咬筋反射
- 87 クオラムセンシング機構でプラーク細菌が感知しているのはどれか。1つ選べ。
- a 補体
  - b サイトカイン
  - c 免疫グロブリン
  - d 副腎皮質ホルモン
  - e オートインデューサー
- 88 長期間全部床義歯を使用している患者が最近食事がしづらくなったことを主訴として来院した。上下顎全部床義歯の写真(別冊No. 33)を別に示す。
- 咀嚼障害の原因として考えられるのはどれか。1つ選べ。
- a 咬合高径の低下
  - b 咬合接触面積の減少
  - c 不適切な口蓋床の形態
  - d 不適切な補強線の埋入
  - e 過大な臼歯部人工歯の排列

別冊

No. 33



89 23歳の女性。下顎左側大白歯部の疼痛を主訴として来院した。智歯周囲炎と診断し、抜歯することとした。初診時の口腔内写真(別冊No. 34A)、エックス線画像(別冊No. 34B)及び抜歯に使用する器具の写真(別冊No. 34C)を別に示す。

粘膜骨膜切開後に用いる器具を使用順に並べよ。

解答： ① → ② → ③ → ④ → ⑤

- a ア
- b イ
- c ウ
- d エ
- e オ

別 冊  
No. 34 A、B、C

90 ある地域住民 100 名を対象として歯のフッ素症の調査を実施した結果を表に示す。

Deanの分類	人 数
Normal	50
Questionable	40
Very mild	10
Mild	0
Moderate	0
Severe	0

この地域の CFI を求めよ。

ただし、小数点以下の数値が得られた場合には、小数点以下第 2 位を四捨五入すること。

解答：①. ② %

- |   |   |
|---|---|
| ① | ② |
| 0 | 0 |
| 1 | 1 |
| 2 | 2 |
| 3 | 3 |
| 4 | 4 |
| 5 | 5 |
| 6 | 6 |
| 7 | 7 |
| 8 | 8 |
| 9 | 9 |