

◎ 指示があるまで開かないこと。

B

(令和6年1月27日 13時45分～16時00分)

注意事項

1. 試験問題の数は90問で解答時間は正味2時間15分である。

2. 解答方法は次のとおりである。

(1) (例1)の問題では a から e までの5つの選択肢があるので、そのうち質問に適した選択肢を1つ選び答案用紙に記入すること。なお、(例1)の質問には2つ以上解答した場合は誤りとする。

(例1) 201 歯科医業が行えるのはどれか。1つ選べ。

- a 合格発表日以降
- b 合格証書受領日以降
- c 免許申請日以降
- d 臨床研修開始日以降
- e 歯科医籍登録日以降

(例1)の正解は「e」であるから答案用紙の **e** をマークすればよい。

答案用紙①の場合、

201	(a)	(b)	(c)	(d)	(e)
			↓		
201	(a)	(b)	(c)	(d)	●

答案用紙②の場合、

201	201
(a)	(a)
(b)	(b)
(c)	→ (c)
(d)	(d)
(e)	●

- 1 インプラント義歯の上部構造装着に用いるのはどれか。1つ選べ。
- a 印象用コーピング
 - b カバースクリュー
 - c ヒーリングキャップ
 - d アバットメントスクリュー
 - e サージカルガイドプレート
- 2 医薬品、医療機器等の品質、有効性及び安全性の確保等に関する法律における分類で、歯科用コーンビーム CT が該当するのはどれか。1つ選べ。
- a 医薬部外品
 - b 一般医療機器(クラスⅠ)
 - c 管理医療機器(クラスⅡ)
 - d 高度管理医療機器(クラスⅢ)
 - e 高度管理医療機器(クラスⅣ)
- 3 過換気症候群で見られるのはどれか。1つ選べ。
- a 手指の弛緩
 - b PaO_2 の低下
 - c PaCO_2 の上昇
 - d 心拍数の低下
 - e 呼吸性アルカローシス

4 下顎左側智歯抜去の際の遠心切開線(別冊No. 1)を別に示す。

適切なのはどれか。1つ選べ。

- a ア
- b イ
- c ウ
- d エ
- e オ

別 冊

No. 1

5 再植歯のアンキローシスで見られる特徴的な所見はどれか。1つ選べ。

- a 打診での金属音
- b 歯の動揺度の増加
- c くさび状欠損の進行
- d 歯髄電気診の閾値低下
- e 歯肉退縮による根面露出

6 出血傾向を示すのはどれか。1つ選べ。

- a 心内膜炎
- b 急性白血病
- c クレチン病
- d Basedow 病
- e 鉄欠乏性貧血

- 7 血圧を低下させるのはどれか。1つ選べ。
- a ドパミン
 - b ヒスタミン
 - c コルチゾール
 - d アルドステロン
 - e トロンボキサン A₂
- 8 急性化膿性根尖性歯周炎の骨内期にみられるのはどれか。1つ選べ。
- a 瘻孔
 - b 顔面腫脹
 - c 羊皮紙様感
 - d 温熱刺激による疼痛増大
 - e 歯周ポケットからの排膿
- 9 スケーリング・ルートプレーニングで使用する機器で空気感染のリスクが最も低いのはどれか。1つ選べ。
- a エアスケーラー
 - b 超音波スケーラー
 - c Er:YAG レーザー
 - d ルートプレーニング用バー
 - e Gracey〈グレースー〉型キュレット

10 好中球による貪食に抵抗性を示すのはどれか。1つ選べ。

- a 莢膜
- b 鞭毛
- c 核様体
- d 内毒素
- e リボソーム

11 児童生徒健康診断票でCOと記載するのはどれか。1つ選べ。

- a 要観察歯
- b 要注意乳歯
- c う歯(処置歯)
- d う歯(未処置歯)
- e 喪失歯(永久歯)

12 低値になると浮腫を引き起こすのはどれか。1つ選べ。

- a 血小板
- b 赤血球
- c アルブミン
- d クレアチニン
- e 免疫グロブリン

13 一次救命処置〈BLS〉において安全な環境で最初に確認するのはどれか。1つ選べ。

- a 血 圧
- b 呼 吸
- c 脈 拍
- d 対光反射
- e 意識レベル

14 医療過誤における歯科医師に対する行政処分はどれか。1つ選べ。

- a 戒 告
- b 禁 固
- c 懲 役
- d 賠 償
- e 罰 金

15 手段的日常生活動作〈IADL〉に含まれるのはどれか。1つ選べ。

- a 着替え
- b 階段の昇降
- c 車椅子移動
- d 食事の支度
- e トイレの使用

16 患者の権利で適切なのはどれか。2つ選べ。

- a 傷病名の変更
- b 術後の治療費の決定
- c 同意した治療方針の撤回
- d セカンドオピニオンの選択
- e 同じ治療方針の患者の診療録閲覧

17 () is an odontogenic tumor.

()に入るのはどれか。1つ選べ。

- a Lipoma
- b Fibroma
- c Osteoma
- d Cementoblastoma
- e Pleomorphic adenoma

18 ある検査機器の装着時の写真(別冊No. 2)を別に示す。

判断できるのはどれか。1つ選べ。

- a 頻脈
- b 高血圧
- c 低血糖
- d 低体温
- e 高二酸化炭素血症

別冊

No. 2

- 19 成人よりも小児で値が低いのはどれか。1つ選べ。
- a 血 圧
 - b 体 温
 - c 呼吸数
 - d 心拍数
 - e 基礎代謝量
- 20 水の保持に最も関与するのはどれか。1つ選べ。
- a ラミニン
 - b エラスチン
 - c インテグリン
 - d フィブロネクチン
 - e グリコサミノグリカン
- 21 定型発達の2歳児へ歯科治療を行ううえで正しいのはどれか。2つ選べ。
- a TEACCH法を用いる。
 - b Tell-Show-Do法を用いる。
 - c 保護者を同席させずに行う。
 - d 緊急性のある処置は短時間で行う。
 - e 体動のコントロールに重点を置く。

22 3歳児の上顎乳中切歯への外傷で抜歯が選択されるのはどれか。2つ選べ。

- a 露髄を伴わない歯冠破折
- b 露髄を伴う歯冠破折
- c 歯冠から歯槽骨縁下におよぶ歯の破折
- d 歯頸側 1/3 の歯根破折
- e 根尖側 1/3 の歯根破折

23 線維性異形成症の原因遺伝子はどれか。1つ選べ。

- a *p53*
- b *KRAS*
- c *FGFR2*
- d *GNAS1*
- e *RUNX2*

24 上顎両側中切歯の歯冠補綴を行うこととした。前処置中の口腔内写真(別冊No. 3

A、B)を別に示す。

この前処置の目的はどれか。2つ選べ。

- a 歯髄除去
- b 歯根長の延長
- c フェルールの獲得
- d 支台歯平行性の確保
- e 生物学的幅径〈骨縁上組織付着〉の獲得

別冊 No. 3 A、B

25 口底部の腫瘍の H-E 染色病理組織像(別冊No. 4)を別に示す。

診断名はどれか。1つ選べ。

- a ラヌーラ
- b 類皮嚢胞
- c 類表皮嚢胞
- d 甲状舌管嚢胞
- e リンパ上皮性嚢胞

別 冊

No. 4

26 56歳の男性。睡眠時無呼吸症の診断のもと、内科から口腔内装置製作を依頼されて来院した。製作した装置の写真(別冊No. 5A)と装着時の口腔内写真(別冊No. 5B)を別に示す。

この装置の使用で期待できるのはどれか。1つ選べ。

- a 顎関節の安静
- b 喉頭口の狭窄
- c 舌の前方移動
- d 鼻呼吸流量の低下
- e 肺コンプライアンスの増大

別 冊

No. 5 A、B

27 上顎の部分歯列欠損症例に対する義歯製作過程の写真(別冊No. 6A)と口腔内写真(別冊No. 6B)を別に示す。クラスプは基礎床に常温重合レジンで固定している。

AからBの操作で確認するのはどれか。3つ選べ。

- a 咬合力
- b 咬合関係
- c 咀嚼能力
- d 義歯床の外形
- e 支台装置の適合性

別 冊 No. 6 A、B

28 81歳の女性。オトガイ部の腫脹を主訴として来院した。5年前から乳癌の治療を受けており、ある薬剤が長期投与されているという。初診時のエックス線画像(別冊No. 7A)、CT(別冊No. 7B)及び生検時のH-E染色病理組織像(別冊No. 7C)を別に示す。

病変の誘因と考えられるのはどれか。2つ選べ。

- a デノスマブ
- b シスプラチン
- c パクリタキセル
- d フルオロウラシル
- e アレンドロン酸ナトリウム水和物

別 冊 No. 7 A、B、C

29 24歳の女性。下顎右側中切歯の動揺を主訴として来院した。咬頭嵌合位で $\overline{1}$ にフレミタスがみられた。初診時の口腔内写真(別冊No. 8A)とエックス線画像(別冊No. 8B)を別に示す。初診時の歯周組織検査結果の一部を表に示す。

舌側*	2	2	3	2	2	3	2	2	3	2	2	3
歯種	$\overline{2}$			$\overline{1}$			$\overline{1}$			$\overline{2}$		
唇側*	2	2	③	③	②	④	③	2	2	2	1	2
動揺度**	0			1			0			0		

* :プロービング深さ(mm)

○印:プロービング時の出血

** : Miller の判定基準

まず行うのはどれか。2つ選べ。

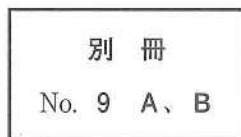
- a 咬合調整
- b 根面被覆
- c 矯正歯科治療
- d 口腔清掃指導
- e スケーリング

別冊
No. 8 A、B

30 55歳の女性。上顎左側第一大臼歯のクラウン脱離による咀嚼困難を主訴として来院した。診察の結果、支台築造後に金属冠を装着することとした。製作した支台築造体の写真(別冊No. 9A)と支台築造体試適時の口腔内写真(別冊No. 9B)を別に示す。

次に示す5つのステップのうち、3番目に行うのはどれか。1つ選べ。

- a アの装着
- b イの装着
- c セメントの塗布
- d サンドブラスト処理
- e ポスト余剰部の削除



31 ニフェジピンの標的分子はどれか。1つ選べ。

- a IP_3 受容体
- b Ca^{2+} チャネル
- c Na^+-K^+ ポンプ
- d カルモジュリン
- e Na^+-Ca^{2+} トランスポーター

32 腫脹した頸部リンパ節の H-E 染色病理組織像(別冊No. 10)を別に示す。

考えられるのはどれか。1つ選べ。

- a 結核
- b 癌の転移
- c 悪性リンパ腫
- d IgG4 関連疾患
- e アミロイドーシス

別冊

No. 10

33 上顎の歯を栄養する動脈が通過するのはどれか。3つ選べ。

- a 歯槽孔
- b 正円孔
- c 下眼窩裂
- d 蝶口蓋孔
- e 翼口蓋窩

34 食育基本法に規定されているのはどれか。1つ選べ。

- a 食中毒の防止
- b 食品の原産地表示
- c 健全な食生活の実現
- d 特定保健用食品の許可
- e 食品添加物の使用範囲の制限

35 エッジワイズ法でアーチワイヤーを垂直方向に屈曲するのはどれか。1つ選べ。

- a トルク
- b トウイン
- c インセット
- d オフセット
- e ティップバックバンド

36 根管治療に使用する次亜塩素酸ナトリウム溶液の性質はどれか。2つ選べ。

- a 殺菌作用
- b 発泡作用
- c 化学的安定性
- d キレート作用
- e 有機質溶解作用

37 左心不全でみられるのはどれか。2つ選べ。

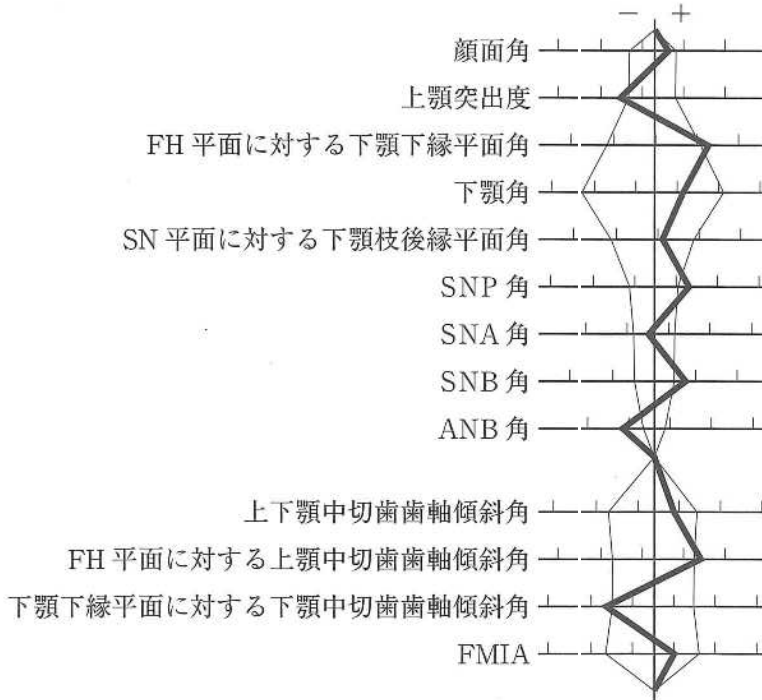
- a 肝腫大
- b 肺水腫
- c 下腿浮腫
- d 起座呼吸
- e 頸静脈怒張

38 口をもぐもぐ動かす不随意の運動が止まらないことを主訴として来院した。数年前から同様の症状が出現してきたという。口腔内に異常所見は認められなかった。

関連すると考えられる薬剤はどれか。1つ選べ。

- a 抗凝固薬
- b 抗精神病薬
- c 抗ウイルス薬
- d 抗けいれん薬
- e 副腎皮質ステロイド薬

39 23歳の男性。下あごが出ていることを主訴として来院した。診断の結果、上顎両側第一小臼歯と下顎両側第三大臼歯の抜去後、下顎枝矢状分割術による外科的矯正治療を行うこととした。初診時の顔面写真(別冊No. 11A)、口腔内写真(別冊No. 11B)及びエックス線画像(別冊No. 11C)を別に示す。セファロ分析の結果を図に示す。



術前矯正治療における治療方針の組合せで適切なのはどれか。1つ選べ。

- a 上顎前歯の唇側傾斜 —— 上顎臼歯の頬側傾斜
- b 上顎前歯の舌側傾斜 —— 上顎臼歯の頬側傾斜
- c 下顎前歯の唇側傾斜 —— 下顎臼歯の頬側傾斜
- d 下顎前歯の舌側傾斜 —— 上顎臼歯の頬側傾斜
- e 下顎前歯の舌側傾斜 —— 下顎臼歯の舌側傾斜

別冊
No. 11 A、B、C

40 50歳の男性。上顎前歯部の腫脹を主訴として来院した。1年前から自覚していたがそのままにしていたという。歯周基本治療後の再評価の結果、エナメルマトリックスタンパク質を用いた歯周組織再生療法を行うこととした。術中の口腔内写真(別冊No. 12)を別に示す。再評価時の歯周組織検査結果の一部を表に示す。

唇側*	4	3	4	4	4	⑦	4	4	4	4	3	4
歯種	2			1			1			2		
口蓋側*	4	4	4	4	4	⑥	4	4	4	4	3	4
動揺度**	0			1			0			0		

* :プロビング深さ(mm)

○印:プロビング時の出血

** :Millerの判定基準

次に行う処置はどれか。1つ選べ。

- a 縫合
- b 根面処理
- c 自家骨移植
- d 不良肉芽組織除去
- e スケーリング・ルートプレーニング

別冊

No. 12

41 抜歯症例のセットアップモデルで評価するのはどれか。2つ選べ。

- a 咬合高径
- b 咬頭嵌合の状態
- c 早期接触の有無
- d 大白歯の近心移動量
- e 上下顎骨の前後的關係

42 下顎第一乳臼歯の歯冠形態の特徴はどれか。2つ選べ。

- a 歯頸部の狭窄が著しい。
- b 近心窩が遠心窩より深い。
- c 後継永久歯に類似している。
- d 隣接歯と点接触の関係である。
- e 近遠心幅径は男児が女児より大きい。

43 75歳の男性。下顎歯肉癌に対し全身麻酔下での腫瘍切除術が予定された。全身麻酔導入後の生体情報モニタ画面の写真(別冊No. 13)を別に示す。

まず投与すべき薬剤はどれか。1つ選べ。

- a ニトログリセリン
- b リドカイン塩酸塩
- c エフェドリン塩酸塩
- d ニカルジピン塩酸塩
- e ランジオロール塩酸塩

別冊

No. 13

44 AuCu 規則格子生成によって時効硬化を起こすのはどれか。2つ選べ。

- a 白金加金
- b 14K 金合金
- c タイプ2 金合金
- d 陶材焼付用金合金
- e 金銀パラジウム合金

45 口腔内スキャナーによる光学印象採得で省略できるのはどれか。1つ選べ。

- a 感染管理
- b 咬合採得
- c 支台歯の乾燥
- d ブロックアウト
- e 対合歯の印象採得

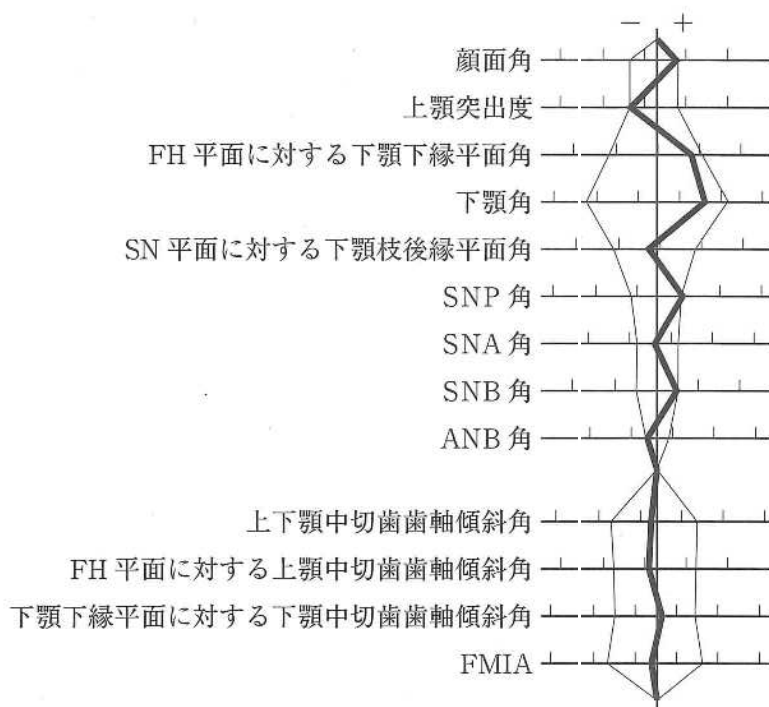
46 電気味覚検査で正しいのはどれか。2つ選べ。

- a 金属味を感じる。
- b 4基本味を診断できる。
- c 一定の電流を用いて行う。
- d 味覚障害を定量的に評価できる。
- e 味細胞の受容体機能を評価できる。

47 ウレアーゼ試験で検出されるのはどれか。1つ選べ。

- a *Helicobacter pylori*
- b *Treponema pallidum*
- c *Streptococcus pyogenes*
- d *Porphyromonas gingivalis*
- e *Mycobacterium tuberculosis*

48 20歳の男性。前歯で物が咬みにくいことを主訴として来院した。診断の結果、
 抜歯を伴うマルチブラケット装置を用いた矯正歯科治療を行うこととした。初診時
 の顔面写真(別冊No. 14A)、口腔内写真(別冊No. 14B)及びエックス線画像(別冊
 No. 14C)を別に示す。セファロ分析の結果を図に示す。



適切な抜歯部位(智歯を除く)はどれか。1つ選べ。

- a $\frac{2}{2}$
- b $\frac{4}{4}$
- c $\frac{4}{4}$
 $\frac{5}{5}$
- d $\frac{5}{5}$
 $\frac{4}{4}$
- e $\frac{2}{2}$
 $\frac{5}{5}$

別冊
 No. 14 A、B、C

49 疾病のない者をスクリーニング検査で陽性と判定する指標はどれか。1つ選べ。

- a 感 度
- b 特異度
- c 偽陰性率
- d 偽陽性率
- e 陰性反応的中度

50 75歳の男性。食事時のむせを主訴として来院した。3年前に脳梗塞の診断を受けたが、認知機能の低下や四肢麻痺はなく、現在は積極的なリハビリテーションを行っていないという。食事形態はミキサー食で水分にはとろみをつけておらず、20分程度で全量食べているとのことであった。初診時に行った改訂水飲みテストでむせを認めたが、嚥下時の喉頭挙上量は十分であった。嚥下造影検査の画像(別冊 No. 15)を別に示す。

推奨されるのはどれか。3つ選べ。

- a 頭部挙上訓練
- b プッシング訓練
- c アイスマッサージ
- d 水分のとろみ付与
- e 息こらえ嚥下の指導

別 冊

No. 15

51 超選択的動注化学療法は()を応用した画像診断的介入治療(IVR)である。

()に入るのはどれか。1つ選べ。

- a CT
- b MRI
- c PET/CT
- d 血管造影
- e 超音波検査

52 遊離歯肉移植術の治療過程を示す。

口腔内消毒 → ① → ② → ③ → ④ → ⑤ → 歯周パック

②に入るのはどれか。1つ選べ。

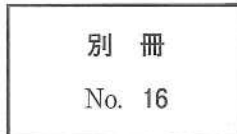ただし、①～⑤はa～eのいずれかに該当する。

- a 浸潤麻酔
- b 移植片の採取
- c 移植片の調整
- d 移植片の縫合
- e 受容側の形成

53 40歳の男性。上顎右側中切歯の審美不良を主訴として来院した。10年前に同部にクラウンを装着したが、今朝食事中に破折したという。診察の結果、前装部の補修修復を行うこととした。初診時の口腔内写真(別冊No. 16)を別に示す。

次に示す5つのステップのうち、3番目に行うのはどれか。1つ選べ。

- a 形態修正・研磨
- b 被着面の粗造化
- c プライマー処理
- d 歯冠色レジン築盛
- e オペークレジン塗布



54 Sjögren 症候群の診断基準とされている耳下腺の画像所見はどれか。2つ選べ。

- a CT における脂肪変性
- b MR シアログラフィによる顆粒状像
- c 超音波像における複数の低エコー領域
- d 開口部からの造影検査における点状陰影
- e 唾液腺シンチグラフィにおける機能低下

55 14歳の男子。下顎左側臼歯部の歯肉の腫脹を主訴として来院した。3か月前から自覚していたが、徐々に増大してきたという。初診時の口腔内写真(別冊No. 17 A)、エックス線画像(別冊No. 17 B)、CT(別冊No. 17 C)及び生検時のH-E染色病理組織像(別冊No. 17 D)を別に示す。

診断名はどれか。1つ選べ。

- a 顎骨中心性癌
- b 歯原性線維腫
- c 歯原性粘液腫
- d エナメル上皮腫
- e 歯原性角化嚢胞

別 冊 No. 17 A、B、C、D

56 65歳の女性。上顎顎義歯の脱落と鼻腔への飲み物の漏れを主訴として来院した。使用中の顎義歯は6か月前に製作したが、装着当初から自覚していたという。栓塞部は充実型である。初診時の口腔内写真(別冊No. 18 A)、研究用模型の写真(別冊No. 18 B)及び顎義歯の写真(別冊No. 18 C)を別に示す。

この義歯への適切な対応はどれか。3つ選べ。

- a 7 にクラスプを追加する。
- b 栓塞部を天蓋開放型とする。
- c 義歯床の口蓋部分を削除する。
- d 顎欠損側では対合歯との咬合接触を強くする。
- e 栓塞部周囲に直接法で軟質リライン材を適用する。

別 冊 No. 18 A、B、C

57 我が国の乳児の死亡原因で最も多いのはどれか。1つ選べ。

- a 肺炎
- b 心疾患
- c 不慮の事故
- d 乳幼児突然死症候群
- e 先天奇形、変形及び染色体異常

58 神経障害性疼痛に分類されるのはどれか。2つ選べ。

- a 舌痛症
- b 唾疝痛
- c 三叉神経痛
- d ドライソケット
- e 帯状疱疹後神経痛

59 79歳の女性。舌の違和感を主訴として来院した。尿路感染のため内科にて1週間抗菌薬投与を受けた後、症状が出現したという。肝硬変、骨粗鬆症の既往があり、ビスホスホネート製剤を服用している。初診時の口腔内写真(別冊No. 19)を別に示す。

この病変の誘因と考えられるのはどれか。2つ選べ。

- a 菌交代現象
- b ウイルス感染
- c 肝機能の低下
- d 骨密度の低下
- e 唾液量の減少

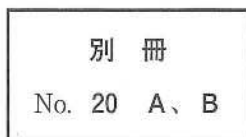
別 冊

No. 19

60 59歳の女性。下顎左側第一大臼歯の歯冠修復物脱離を主訴として来院した。2か月前に脱離したが痛みがないためそのままにしていたという。プロービング深さは全周3mm以下で歯髄電気診に生活反応を示した。初診時の口腔内写真(別冊No. 20A)とエックス線画像(別冊No. 20B)を別に示す。

まず行うのはどれか。1つ選べ。

- a 抜 髄
- b 裏 層
- c 間接覆髄法
- d 感染根管治療
- e 暫間的間接覆髄法



61 齶蝕検知液に用いられる染色成分はどれか。1つ選べ。

- a フロキシシン
- b エリスロシン
- c アシッドレッド
- d メチルオレンジ
- e プロピレングリコール

62 認知症施策推進総合戦略〈新オレンジプラン〉の7つの柱に含まれるのはどれか。

3つ選べ。

- a 認知症の専門医の養成
- b 若年性認知症施策の強化
- c 認知症治療への経済的支援
- d 認知症の人の介護者への支援
- e 認知症の人やその家族の視点の重視

63 マルチブラケット装置を用いた矯正歯科治療中の口腔内写真(別冊No. 21)を別に示す。

矢印の歯の遠心移動に併用するのはどれか。1つ選べ。

- a II級ゴム
- b 交叉ゴム
- c 垂直ゴム
- d セパレーター
- e エラスティックチェーン

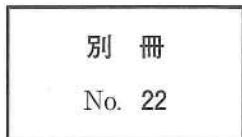別 冊

No. 21

64 口唇形成術を予定した生後3か月の男児の顔貌写真(別冊No. 22)を別に示す。

切開線の設計の際に基準点になるのはどれか。3つ選べ。

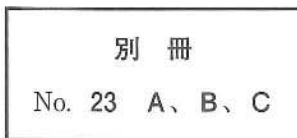
- a ア
- b イ
- c ウ
- d エ
- e オ



65 75歳の男性。上顎義歯の不安定による咀嚼困難を主訴として来院した。診断の結果、上顎左側前歯部の前処置後、オーバードンチャーを製作することとした。完成した根面板の写真(別冊No. 23A)、根面板装着後の口腔内写真(別冊No. 23B)及び義歯床に埋め込む予定の装置の写真(別冊No. 23C)を別に示す。

この装置の効果はどれか。3つ選べ。

- a 一次固定
- b 着脱方向の規制
- c 歯根膜の感覚受容
- d 咬合力に対する抵抗
- e 離脱力に対する抵抗



66 器具の写真(別冊No. 24)を別に示す。

サードオーダーバンドの付与に用いるプライヤーはどれか。1つ選べ。

- a ア
- b イ
- c ウ
- d エ
- e オ

別 冊

No. 24

67 66歳の男性。下顎左側第一大臼歯の修復物脱離を主訴として来院した。2日前に食事中に脱離したという。歯髄電気診で生活反応を示した。診察の結果、メタルインレー修復を行うこととした。初診時の口腔内写真(別冊No. 25A)とエックス線画像(別冊No. 25B)を別に示す。

窩洞形成で付与すべきなのはどれか。2つ選べ。

- a 穿 下
- b 内開き
- c 鳩尾形
- d 窩縁斜面
- e リバースカーブ

別 冊

No. 25 A、B

68 5歳の女兒。舌をよく嚙むことを主訴として来院した。同年齡の女兒と比較して体格が大きく、臍帯ヘルニアと低血糖がある。初診時の舌の写真(別冊No. 26 A)と口腔内写真(別冊No. 26 B、C)を別に示す。

適切な対応はどれか。2つ選べ。

- a 食事指導
- b 舌縮小術
- c 咬合挙上板装着
- d 上唇小帯切除術
- e タングクリップ装着

別 冊 No. 26 A、B、C

69 Robin シークエンスの患者のセファロ分析で大きな値を示すのはどれか。

3つ選べ。

- a Y 軸角
- b 顔面角
- c ANB 角
- d FH 平面に対する下顎下縁平面角
- e FH 平面に対する下顎中切歯歯軸傾斜角

70 歯科健康診査において、1日10本の喫煙習慣を認める妊娠初期の患者への説明で適切なのはどれか。3つ選べ。

- a 「早産の可能性がります」
- b 「加熱式タバコに変更しましょう」
- c 「妊娠12週までは禁煙してください」
- d 「歯周病を進行させる可能性があります」
- e 「歯ぐきの色が黒くなる可能性があります」

71 舌後方に軽度の食物残渣と「カ」行の発音の異常を認める全部床義歯装着中の84歳の男性。4年前に脳梗塞の既往がある。発音試験において、「サ」行、「タ」行および「パ」行は明瞭であった。

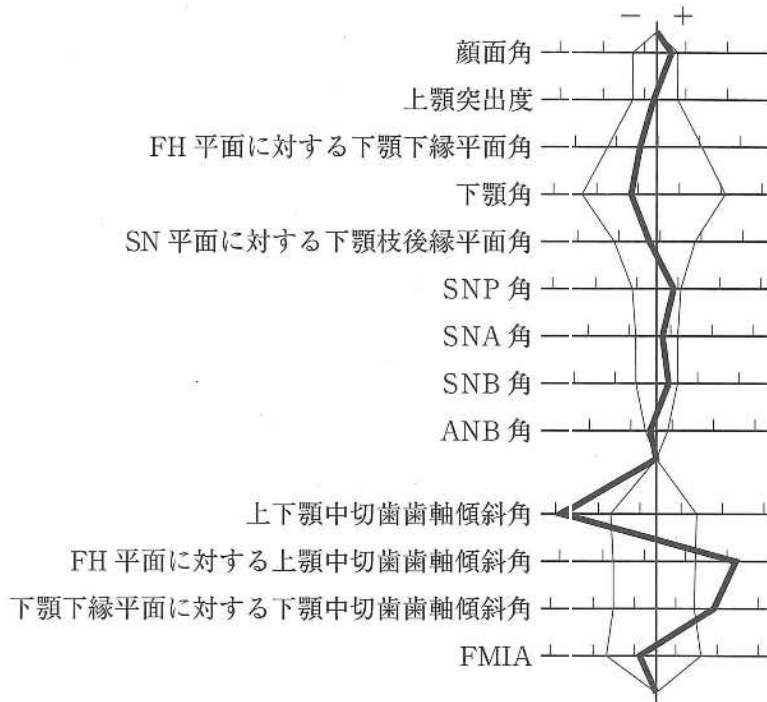
義歯の調整において考慮すべきなのはどれか。2つ選べ。

- a 垂直的下顎位
- b 水平的下顎位
- c S字状隆起の程度
- d リップサポートの程度
- e 義歯床口蓋後部の厚さ

72 上顎前歯部のインプラント埋入におけるインプラントショルダーの位置で正しいのはどれか。4つ選べ。

- a 隣在歯とは1.5～2.0 mmの距離をとる。
- b 頬舌側に1.0 mm以上の骨の厚みをとる。
- c インプラント体間は3.0 mm以上の距離をとる。
- d 水平的に隣在歯の唇側から1.0 mm以上口蓋側に設定する。
- e 垂直的に隣在歯のセメント-エナメル境から1.0 mm根尖側に設定する。

73 24歳の女性。前歯の歯並びが悪いことを主訴として来院した。診断の結果、4|4、4|4の抜歯とマルチブラケット装置を用いた矯正歯科治療を行うこととした。初診時の顔面写真(別冊No. 27A)、口腔内写真(別冊No. 27B)及びエックス線画像(別冊No. 27C)を別に示す。セファロ分析の結果を図に示す。



併用するのはどれか。2つ選べ。

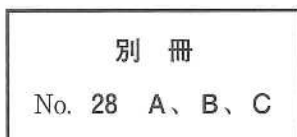
- a 交叉ゴム
- b 咬合挙上板
- c 急速拡大装置
- d リンガルアーチ
- e 歯科矯正用アンカースクリュー

別冊
No. 27 A、B、C

74 75歳の男性。1週前に装着した上顎全部床義歯の使用時の疼痛を主訴として来院した。適合試験材を義歯に塗布し、下顎の側方運動を行わせた。来院時の口腔内写真(別冊No. 28A)、側方運動時の顔貌写真(別冊No. 28B)及び運動後の義歯の写真(別冊No. 28C)を別に示す。

疼痛の誘因となっているのはどれか。1つ選べ。

- a 頬骨弓
- b 筋突起
- c 関節突起
- d 茎状突起
- e 翼状突起



75 常温重合レジンの個歯トレーを用いた印象法で正しいのはどれか。2つ選べ。

- a 接着材の塗布は不要である。
- b 寒天・アルジネート連合印象法を用いる。
- c 個歯トレーの外側にリムーバルノブを付与する。
- d 支台歯と個歯トレー内面間の印象材を薄く均一にできる。
- e 印象撤去時の隣在歯アンダーカットによる変形を防止できる。

76 高口蓋を呈するのはどれか。3つ選べ。

- a Down 症候群
- b Turner 症候群
- c Crouzon 症候群
- d Klinefelter 症候群
- e Papillon-Lefèvre 症候群

77 顎整形力を発揮する矯正装置はどれか。すべて選べ。

- a ヘッドギア
- b 急速拡大装置
- c チンキャップ
- d マルチブラケット装置
- e Nance のホールディングアーチ

78 4歳の男児。上顎乳前歯部の歯肉腫脹を主訴として来院した。1年前に同部を転倒により強打したという。[A]に対する治療方針として保護者に抜歯の必要性を説明したが、抜歯はしたくないという。初診時の口腔内写真(別冊No. 29A)とエックス線画像(別冊No. 29B)を別に示す。

このまま抜歯を行わない場合に起こりうる[1]の異常はどれか。2つ選べ。

- a 埋伏
- b 歯根吸収
- c 歯髄壊死
- d 歯髄腔狭窄
- e 萌出位置異常

別冊

No. 29 A、B

79 歯科医師が身元確認のために作成するのはどれか。1つ選べ。

- a 診療録
- b 死体検案書
- c 死亡診断書
- d 診断用模型
- e デンタルチャート

- 80 人工弁置換術を受けた患者の抜歯後に注意すべき症状はどれか。3つ選べ。
- a 喘鳴
 - b 発熱
 - c 倦怠感
 - d けいれん
 - e 呼吸困難
- 81 下顎骨を形成する鰓弓〈咽頭弓〉から発生するのはどれか。1つ選べ。
- a 咬筋
 - b 口輪筋
 - c 茎突舌骨筋
 - d オトガイ舌筋
 - e 上咽頭収縮筋
- 82 バソプレシンを分泌する神経細胞の細胞体が存在するのはどれか。1つ選べ。
- a 海馬
 - b 視床
 - c 視床下部
 - d 下垂体前葉
 - e 下垂体後葉

83 28歳の女性。開口困難を主訴として来院した。2年前から左側顎関節部の疼痛を自覚し、近医でスプリント療法を受けていたが、開口量が2横指まで減少してきたという。初診時のエックス線画像(別冊No. 30A)、左側顎関節部のCT(別冊No. 30B)、MRI(別冊No. 30C)及び切除物のH-E染色病理組織像(別冊No. 30D)を別に示す。

診断名はどれか。1つ選べ。

- a 骨腫
- b 骨肉腫
- c 変形性顎関節症
- d 滑膜性骨軟骨腫症
- e リウマチ性顎関節炎

別冊 No. 30 A、B、C、D

84 認知症の周辺症状はどれか。2つ選べ。

- a 失語
- b 徘徊
- c 抑うつ
- d 記憶障害
- e 見当識障害

85 44歳の女性。上下顎前歯部の歯肉腫脹とブラッシング時の出血を主訴として来院した。6か月前から自覚していたがそのままにしていたという。初診時の口腔内写真(別冊No. 31A)とエックス線画像(別冊No. 31B)を別に示す。初診時の歯周組織検査結果の一部を表に示す。

舌側*	⑥	5	⑧	⑦	5	⑥	⑥	5	⑤	⑦	6	⑥	⑥	4	⑤	⑤	5	⑥
歯種	3			2			1			1			2			3		
唇側*	⑦	6	⑦	⑦	⑦	⑦	⑥	6	⑥	⑥	6	⑦	⑥	5	⑥	⑤	5	⑤
動揺度**	2			1			1			1			2			2		

* :ブローピング深さ(mm)

○印:ブローピング時の出血

** : Miller の判定基準

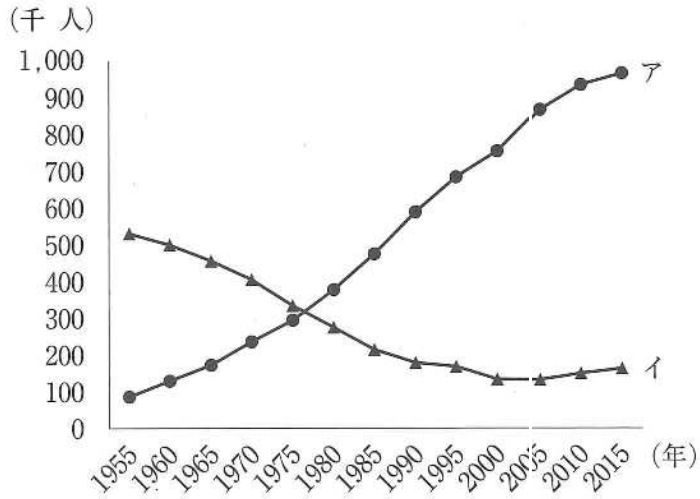
スケーリング・ルートプレーニングによって下顎前歯部に起こり得るのはどれか。

4つ選べ。

- a 歯肉退縮
- b 動揺度の増加
- c 角化歯肉の増大
- d 象牙質知覚過敏
- e 歯間鼓形空隙の増加

別冊
No. 31 A、B

86 人口動態統計における日本人の死亡場所別にみた上位2か所の死亡数の推移を図に示す。



アとイの組合せで正しいのはどれか。1つ選べ。

- | | ア | | イ |
|---|-----|----|-----|
| a | 自宅 | —— | 病院 |
| b | 自宅 | —— | 診療所 |
| c | 病院 | —— | 自宅 |
| d | 病院 | —— | 診療所 |
| e | 診療所 | —— | 病院 |

87 矯正装置の写真(別冊No. 32)を別に示す。治療後に増加するのはどれか。

2つ選べ。

- a FMA
- b Y軸角
- c 顔面角
- d SNA角
- e SNB角

別冊

No. 32

88 全部鑄造冠修復と比較した乳歯用既製金属冠修復の特徴はどれか。2つ選べ。

- a 耐摩耗性に優れる。
- b 歯頸部の適合が良い。
- c 歯質の削除量が少ない。
- d 即日修復が可能である。
- e 接触点の回復が容易である。

89 23歳の男性。上顎左側前歯部の疼痛を主訴として来院した。含菌性嚢胞と診断し、埋伏過剰歯抜去・嚢胞摘出術を行うこととした。初診時の口腔内写真(別冊No. 33A)、エックス線画像(別冊No. 33B)及び手術に使用する器具の写真(別冊No. 33C)を別に示す。

器具を使用する順に並べよ。

解答：① → ② → ③ → ④ → ⑤

- a ア
- b イ
- c ウ
- d エ
- e オ

別 冊 No. 33 A、B、C

90 9歳の女兒。口腔粘膜の異常を主訴として来院した。3日前から発熱があり、その後口腔内症状が発現したという。水分摂取時に疼痛があり、口臭を認める。初診時の口腔内写真(別冊No. 34A)と口唇の写真(別冊No. 34B)を別に示す。

原因として考えられるのはどれか。1つ選べ。

- a 水痘ウイルス
- b 風疹ウイルス
- c 麻疹ウイルス
- d 単純疱疹ウイルス
- e ムンプスウイルス
- f コクサッキー A ウイルス

別 冊

No. 34 A、B

